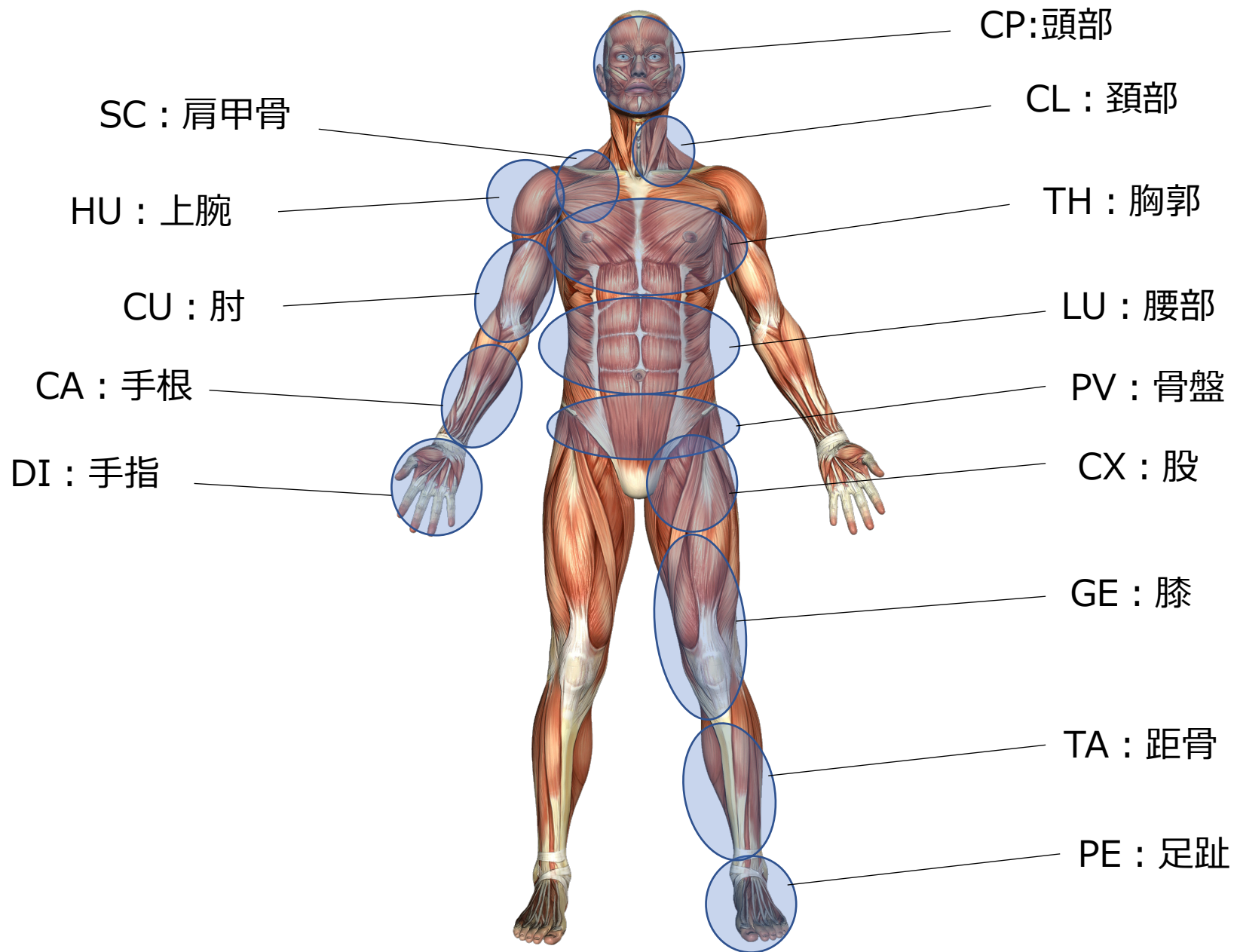
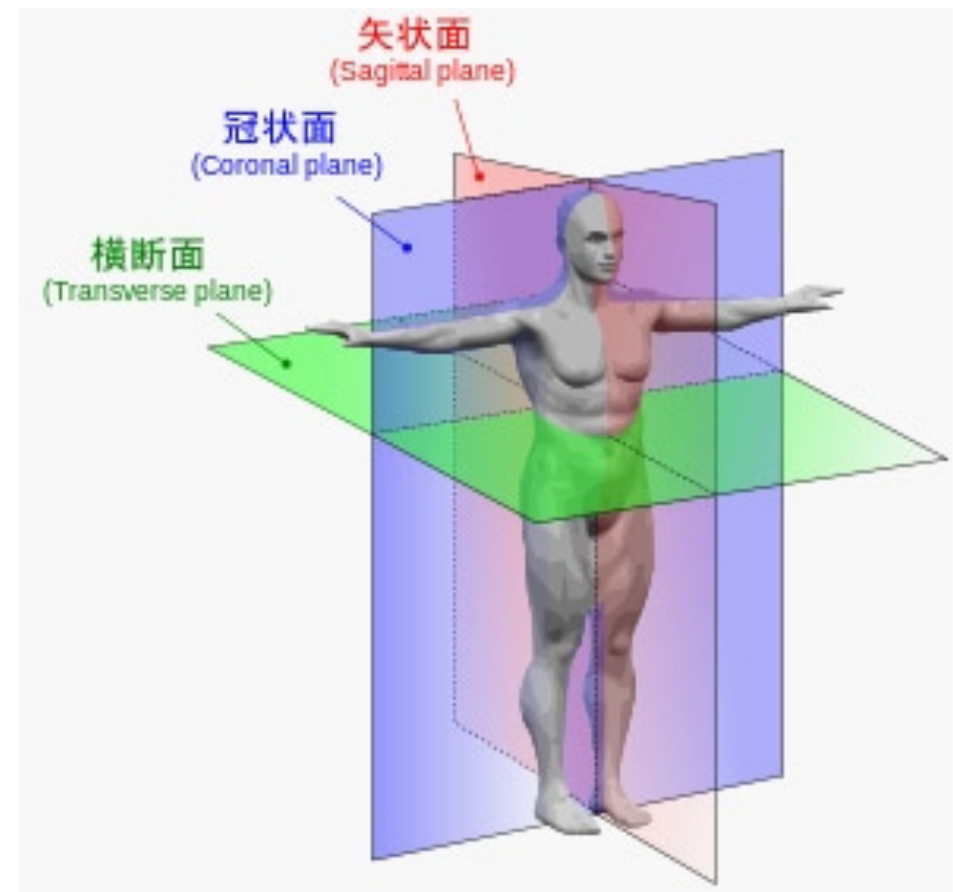


【身体分節：セグメント】



【運動方向】

矢状面 SAGITTAL	前方運動：AN	antemotion
	後方運動：RE	retromotion
前額面 FRONTAL	内方運動：ME	mediomotion
	外方運動：LA	lateromotion
水平面 HORIZONTAL	外旋運動：ER	extramotion
	内旋運動：IR	intramotion



前方運動配列 (AN)

CP1 : 眼輪筋下部線維上

CP3 : 顎舌骨筋上

HU : 三角筋前部線維上

SC : 小胸筋上

CU : 上腕二頭筋長頭筋腹上

CA : 腕橈骨筋と橈側手根屈筋の間 (前腕近位1/3)

DI : 母指球筋上

GE : 大腿直筋と外側広筋の間 (大腿中1/3)

TA : 前脛骨筋の前外側 (下腿中1/3)

PE : 短母趾伸筋上 (第1中足骨と第2中足骨の間)

CP2 : 小頬骨筋上

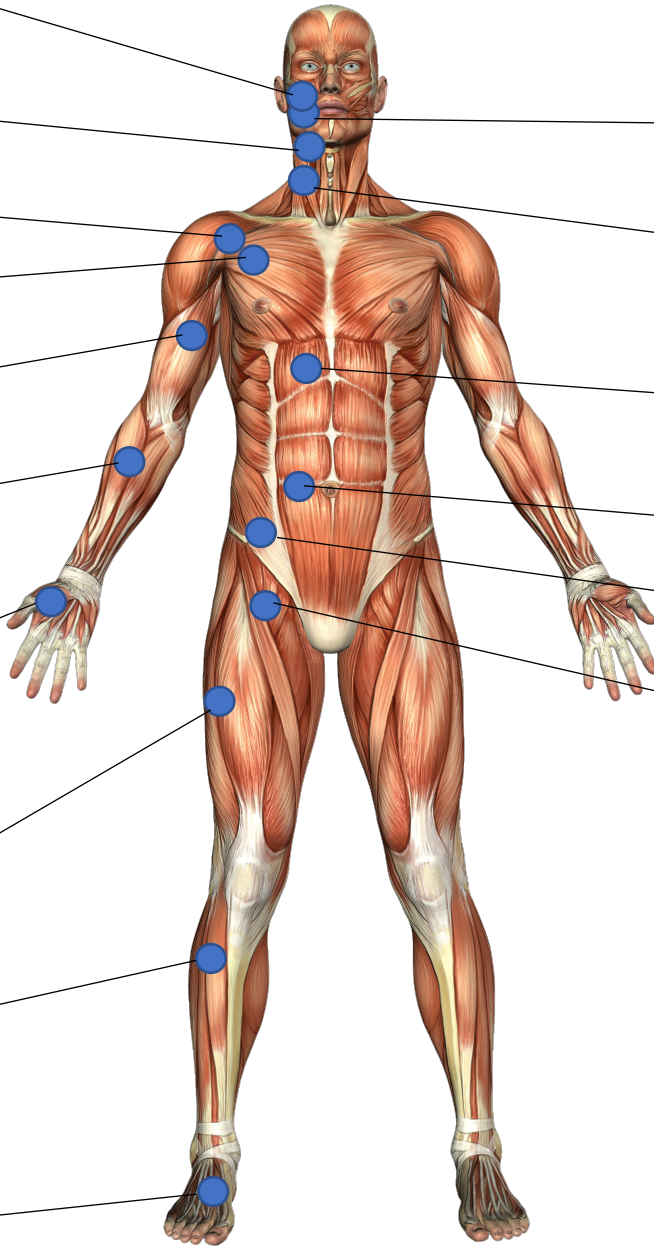
CL : 胸鎖乳突筋胸骨線維上

TH : 腹直筋胸郭挿入部

LU : 腹直筋上 (へその高さ)

PV : 腸骨筋上

CX : 縫工筋内側縁 (恥骨筋との交点)



後方運動配列 (RE)

CP3 : 脊柱起立筋と僧帽筋が挿入する後頭骨上

SC : 小菱形筋上 (肩甲棘とC7を結ぶ線の中点)

HU : 棘下筋上

CU : 上腕三頭筋外側頭筋腹上

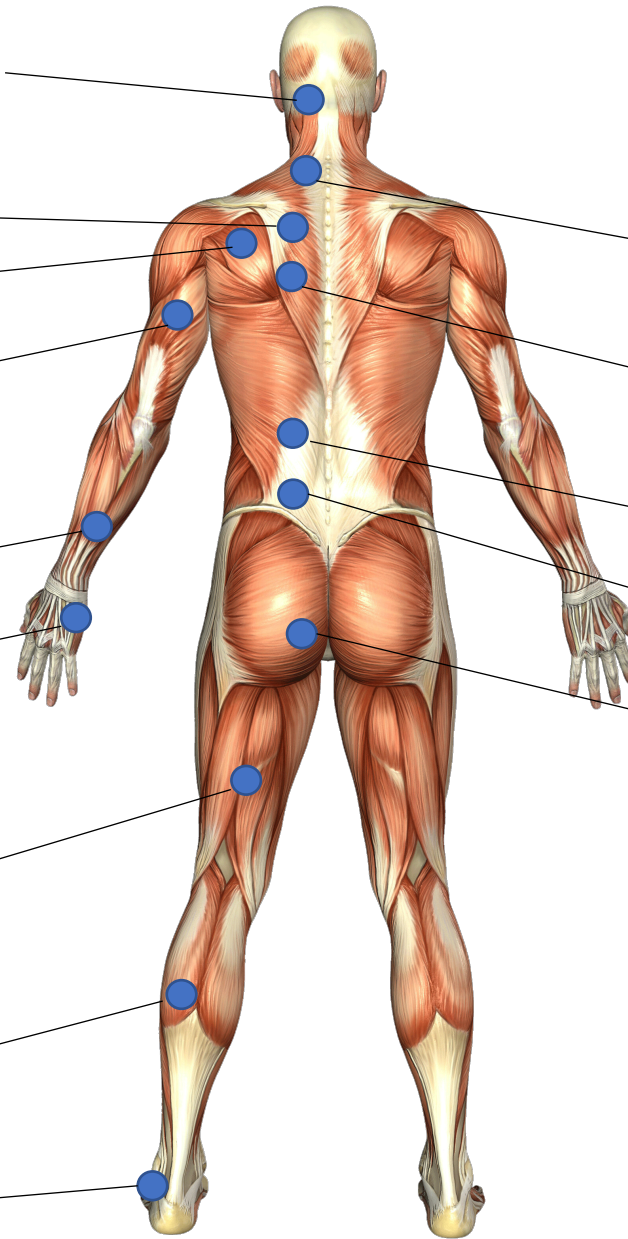
CA : 尺側手根伸筋筋腱移行部 (前腕遠位1/3)

DI : 小指外転筋上

GE : 大腿二頭筋長頭上 (大腿中1/3)

TA : 腓腹筋外側頭の筋腱移行部のすぐ近位

PE : 小趾外転筋上



CP1 : 眉の内側1/3

CP2 : 前頭筋上

CL : 脊柱起立筋上 (C5-6の高さ)

TH : 脊柱起立筋上 (T4-6の高さ)

LU : 脊柱起立筋上 (T12-L1の高さ)

PV : 脊柱起立筋の腸骨稜の交点
(L4/5とPSISの間)

CX : 大殿筋上 (坐骨結節とPSISの中点)

内方運動配列 (ME)

CP2r : 上前額部で頭蓋骨の正中線と生え際が交差する点

SC : 大胸筋肋骨付着部 (第3肋間隙)

THa : 胸骨の中央線上

LUa : 白線上 (剣状突起とへソの間)

PVa : 白線上 (へソと恥骨結合の間)

CP1 : 内側眼角上 (鼻骨に対して)

CP2a : 人中 (鼻の下のくぼみ) の中心

CP3a : 顎舌骨筋の縫線上

CLa : 胸骨上切痕

HU : 内側筋間中隔上 (上腕近位1/3)

CU : 内側筋間中隔上 (上腕遠位1/3)

CA : 尺側手根屈筋筋腱移行部 (前腕遠位1/3)

DI : 小指球上

CX : 薄筋上 (大腿近位1/3)

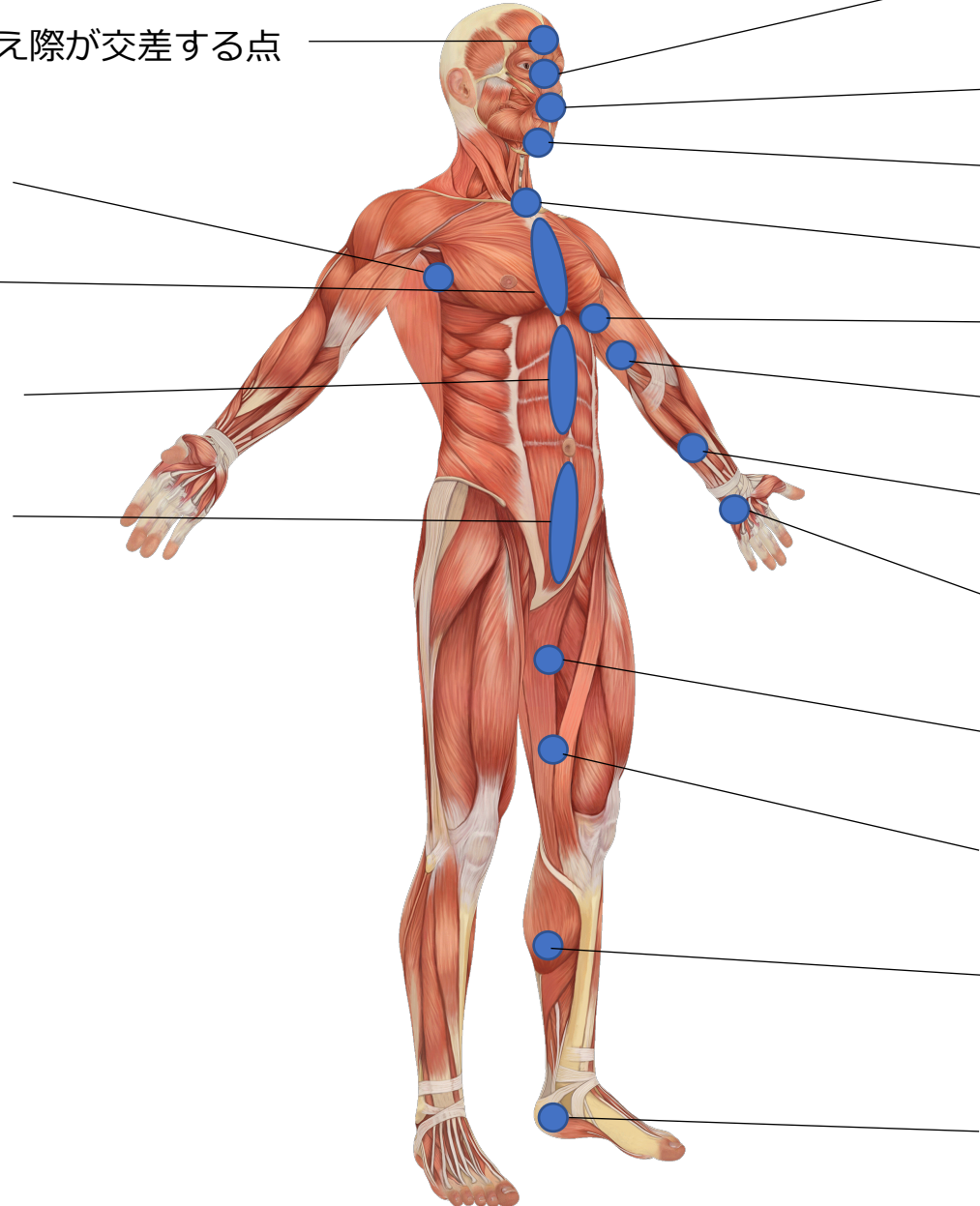
GE : 薄筋上 (大腿遠位1/3)

TA : 腓腹筋内側頭の筋腱移行部のすぐ近位

PE : 長母趾屈筋と後脛骨筋の腱鞘上

a : 前方

r : 後方



内方運動配列 (ME)

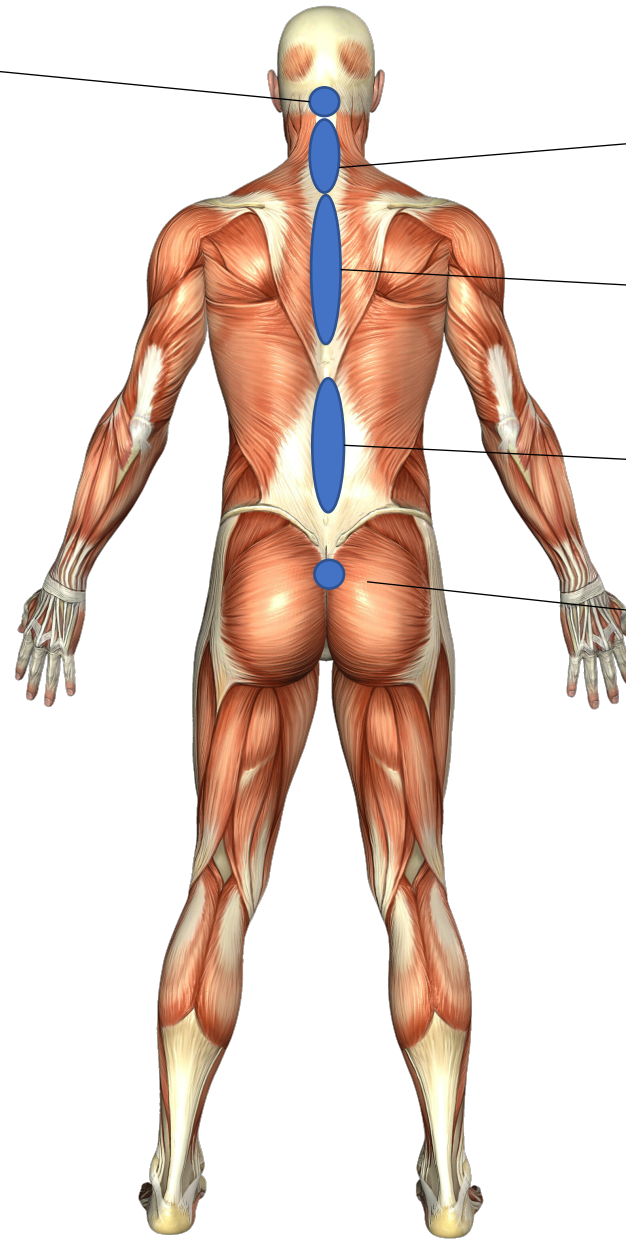
CP3r : 外後頭隆起の下方

CLr : 棘上韧带上

THr : 棘上韧带上 (T1~10)

LUR : 棘上韧带上(L1~4)

PVr : 尾骨と仙骨の間



a : 前方
r : 後方

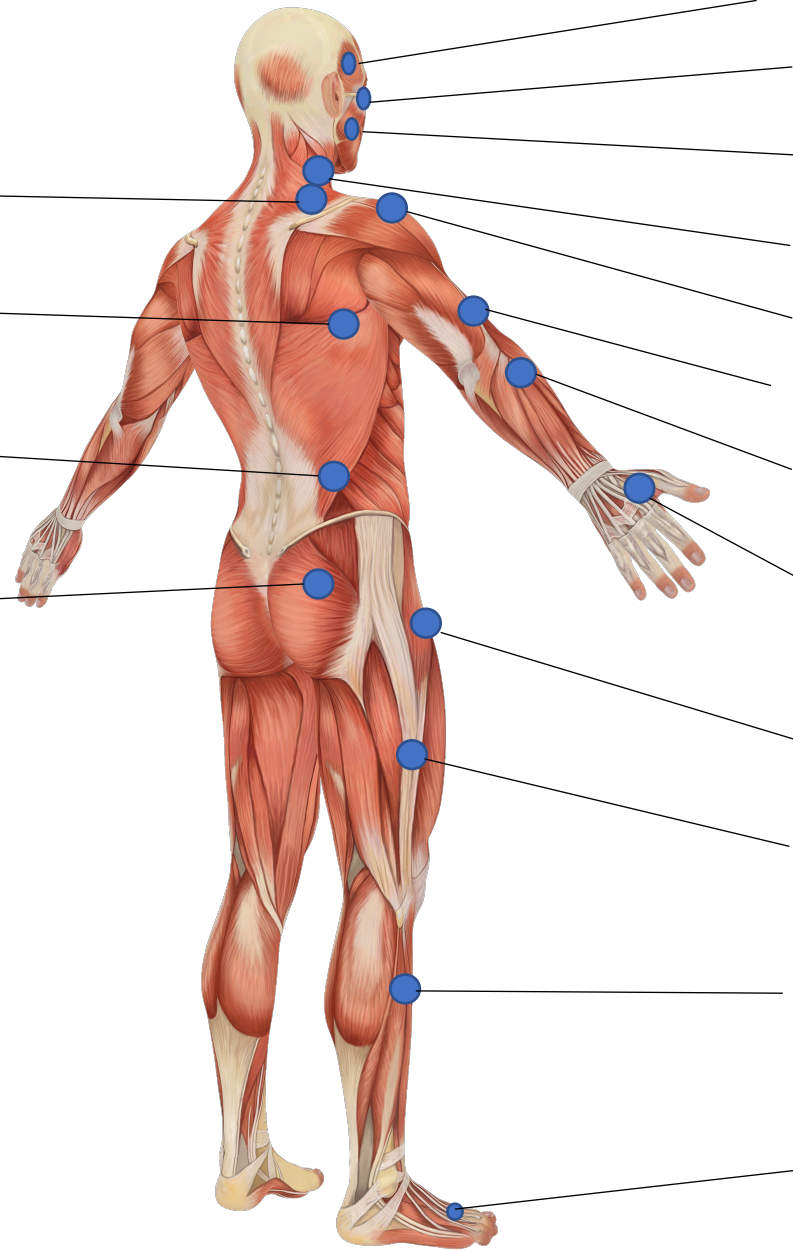
外方運動配列 (LA)

SC : 僧帽筋の前方で斜角筋の側方 (頸基部)

TH : 胸腸肋筋上 (T8~9肋骨角上)

LU : 腰方形筋外側縁上

PV : 大殿筋と中殿筋の間
(大転子とPSISを結んだ線の中点)



CP2 : 側頭筋上

CP1 : 眼窩の外側縁

CP3 : 咬筋上

CL : 胸鎖乳突筋鎖骨頭上 (甲状軟骨の高さ)

HU : 三角筋中部線維上 (肩峰から2横指遠位)

CU : 腕橈骨筋の挿入部 (上腕遠位1/3)

CA : 腕橈骨筋と長橈側手根伸筋の間
(前腕近位1/3)

DI : 第1背側骨間筋上 (第2中手骨の外側)

CX : 大腿筋膜張筋筋腹上 (大転子の前方)

GE : 腸脛靭帯上 (大腿1/2)

TA : 腓骨上または長趾伸筋上 (下腿中1/3)

PE : 第2-3-4中足骨間の背側骨間筋上

内旋運動配列 (IR)

SC : 鎖骨下筋と大胸筋鎖骨部線維上部
(肋骨の中間1/3の下方)

HU : 大胸筋腱の下方で烏口腕筋の下方

TH : 肋間筋上 (T5-6間、乳頭の下)

LU : 腹斜筋上 (第11肋骨の先端)

PV : 小殿筋上 (大腿筋膜張筋の後方)

CP1 : 眼窩上縁の内側

CP2 : 側頭頭頂筋上 (耳輪の付け根の周囲)

CP3 : 耳珠の下方 (下顎の上行枝に沿って)

CL : 胸鎖乳突筋の鎖骨頭と胸骨頭の間

CU : 円回内筋上

CA : 長掌筋腱と橈側手根屈筋腱の間
(前腕中間1/3)

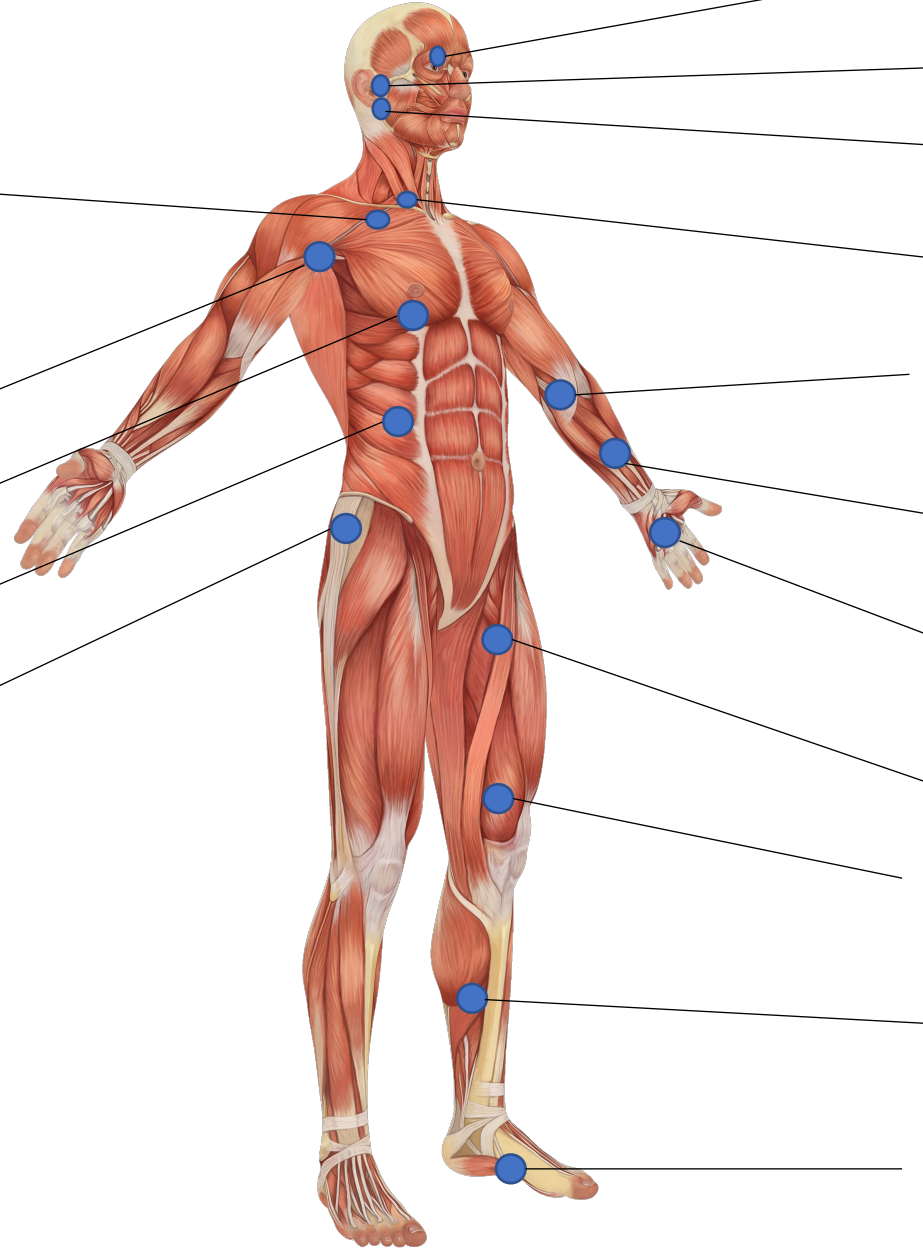
DI : 手掌腱膜上 (第2-3-4中手骨の間)

CX : 縫工筋と長内転筋の内側縁上
(大腿近位1/3 ,スカルパ三角の先端)

GE : 内側広筋上 (大腿遠位1/3)

TA : 脛骨と腓腹筋内側頭の間 (下腿中1/3)

PE : 母趾外転筋上



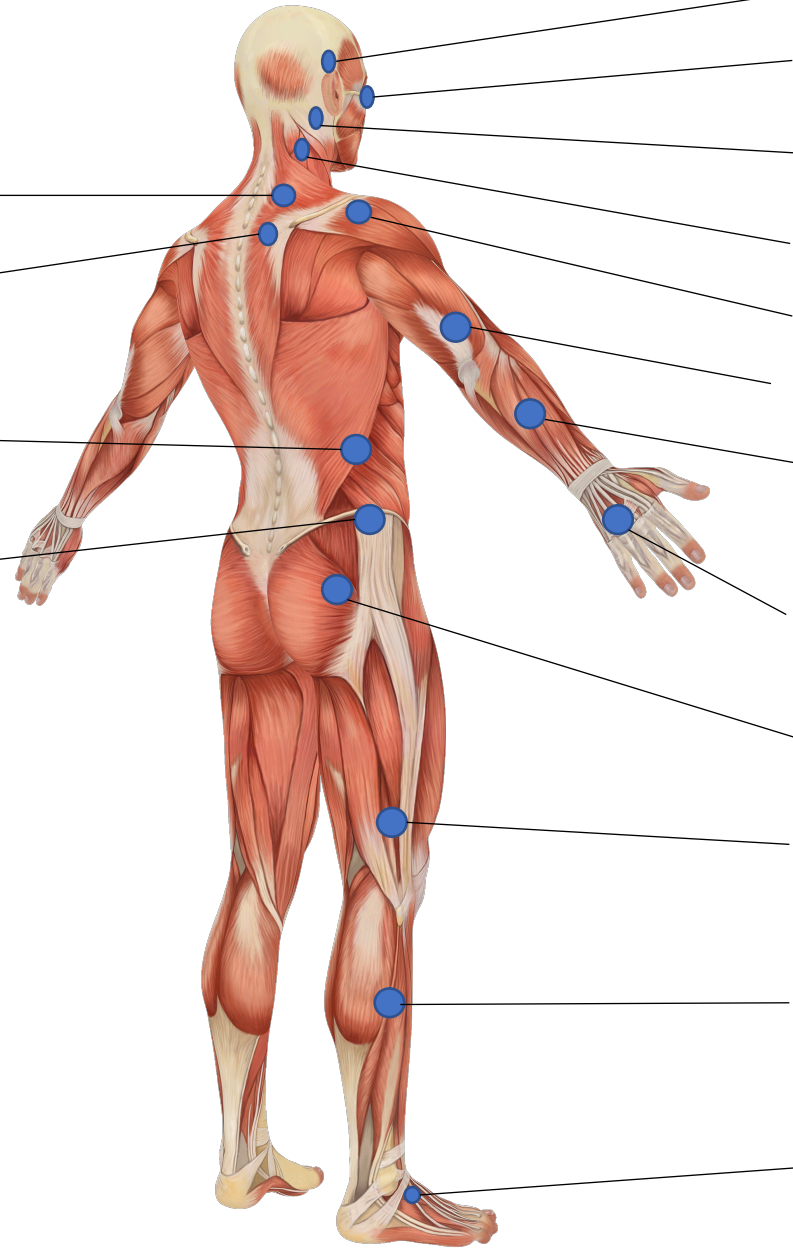
外旋運動配列 (ER)

SC : 肩甲挙筋上 (上角の2-3横指上)

TH : 上後鋸筋上 (肩甲棘の内側, T3)

LU : 内腹斜筋上 (第12肋骨の先端)

PV : 中殿筋上 (腸骨稜の頂点の下方)



CP2 : 上耳介筋上 (耳輪の頂点の2横指上)

CP1 : 眼窩と眼球の間の溝

CP3 : 乳様突起の後方

CL : 頭板状筋または肩甲挙筋上 (C2-4)

HU : 三角筋後部線維上 (肩峰から2横指遠位)

CU : 上腕三頭筋外側縁上 (上腕遠位1/3)

CA : 長母指伸筋と総指伸筋の間
(前腕中間1/3)

DI : 第3-4-5中手骨間 (手背)

CX : 梨状筋と大殿筋上

GE : 大腿二頭筋短頭上
(腸脛靭帯の後方、大腿遠位1/3)

TA : 腓骨の後方、腓側の筋区画上 (下腿中1/3)

PE : 短趾伸筋上

前方-外方筋膜配列 (AN-LA) 【CF】

SC1 : 胸鎖乳突筋鎖骨頭の後方 (鎖骨から3横指上)

SC2 : 胸鎖乳突筋鎖骨頭の後方 (第一肋骨に向かって)

HU : 三角筋前部線維上 (1/2遠位)

TH1 : 肋間隙上
(T4-5間、乳頭の外方、大胸筋の外方)

TH2 : 肋間隙上
(T5-6間、大胸筋の外方)

LU1 : 腹直筋外側縁 (肋骨の下縁)

LU2 : 腹直筋外側縁 (へそと肋骨の間)

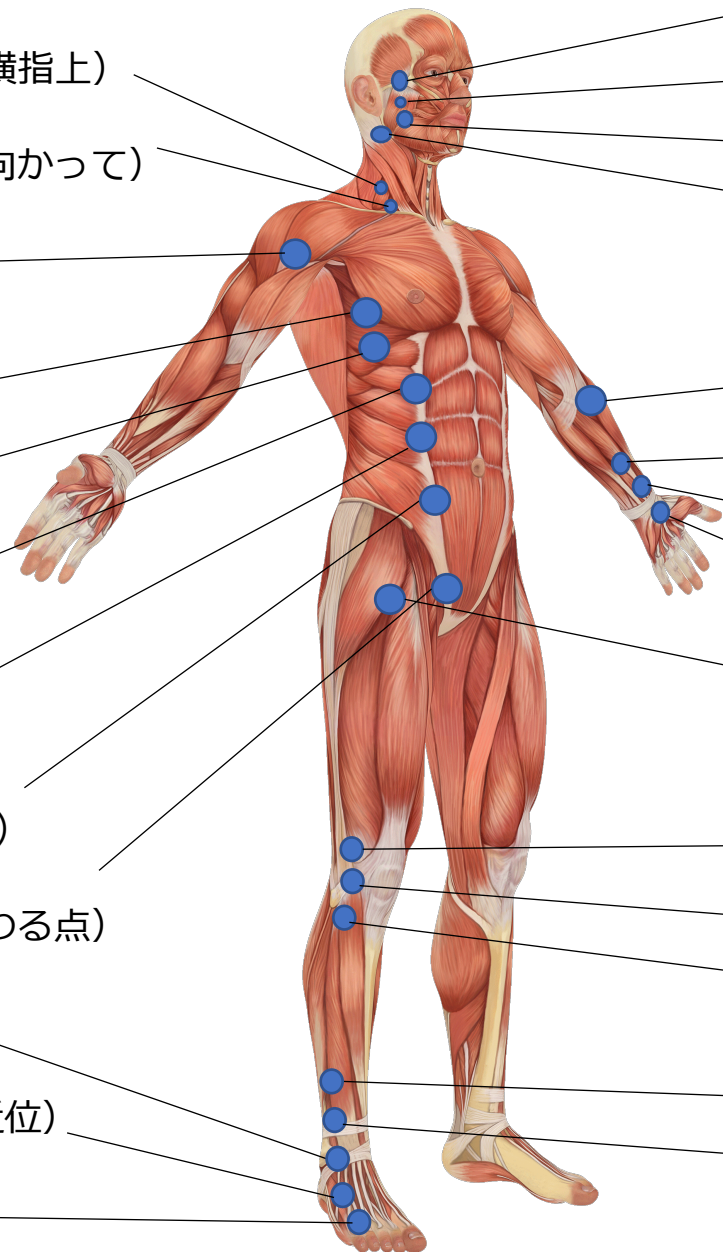
PV1 : 腹直筋外側縁 (へそとASISを結ぶ線上)

PV2 : 恥骨結節に対して (腹直筋と恥骨が交わる点)

PE1 : 外果と長趾伸筋腱の間 (ATFL上)

PE2 : 短趾伸筋の筋腱移行部 (4-5中足骨間近位)

PE3 : 第4-5中足骨間



CP1 : 頬骨の上縁上 (IR-CP2の前方)

CP2 : 頬骨の下方の溝 (咬筋の近位付着部)

CP3 : 咬筋の前縁上

CL : 胸鎖乳突筋の前外側縁上
(乳様突起の前下方)

CU : 上腕二頭筋腱膜と腕橈骨筋の間の溝

CA1 : 橈骨神経溝の近位部 (前腕遠位1/3)

CA2 : 橈骨神経溝の遠位部

DI : 母指球の底部 (舟状骨周囲)

CX : 大腿筋膜張筋と大腿直筋の間
(大転子の前下方)

GE1 : 外側広筋腱の下方の凹部内

GE2 : 外側側副靭帯の前方で裂隙上

GE3 : 前脛骨筋付着部 (腓骨頭より前方)

TA1 : 腓骨上または腓骨前方 (下腿遠位1/3)

TA2 : 腓骨前方、第3腓骨筋起始部
(下腿遠位1/3)

前方-内方筋膜配列 (AN-ME) 【CF】

SC1 : 第2肋間隙 (鎖骨内側1/3と乳頭を結ぶ線上)

SC2 : 第3肋間隙 (鎖骨内側1/3と乳頭を結ぶ線上)

TH1 : 傍正中領域で第1-2肋間隙

TH2 : 傍正中領域で第2-3-4肋間隙 (乳頭の高さ)

TH3 : 傍正中領域で剣状突起の高さの肋骨上

LU1 : 傍正中領域で剣状突起の外側

LU2 : 傍正中領域で剣状突起とヘソの間

LU3 : 傍正中領域でヘソの上縁の周辺

PV1 : 傍正中領域でヘソの下縁の周辺

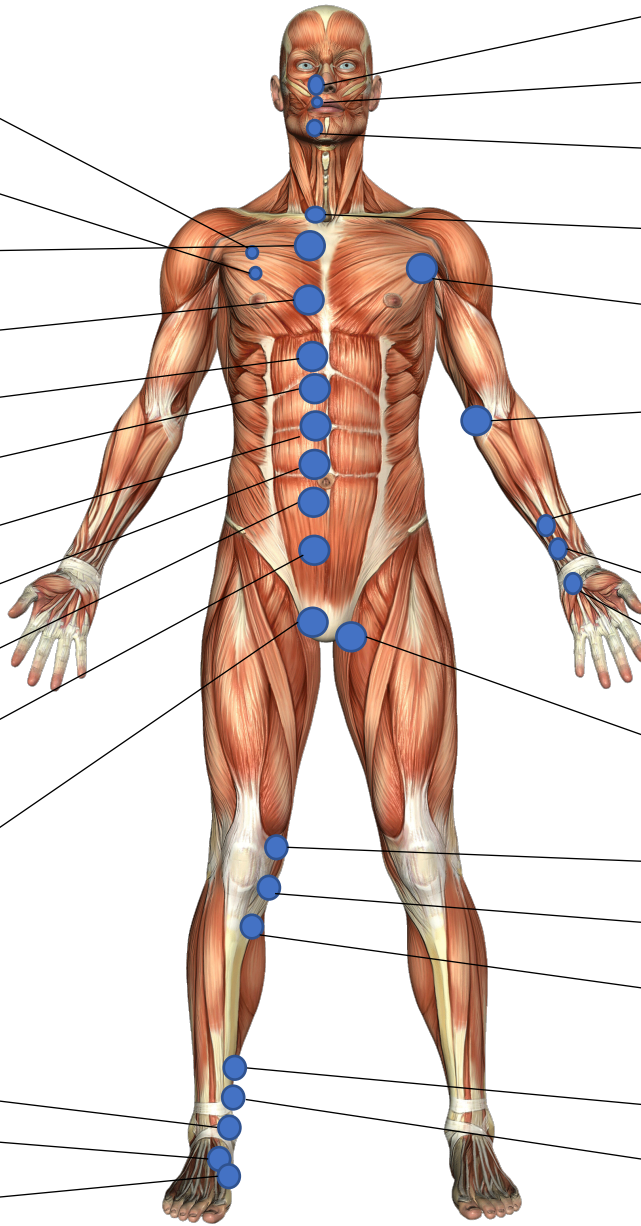
PV2 : 傍正中領域でヘソと恥骨の間

PV3 : 傍正中領域で恥骨の上面上、錐体筋上

PE1 : 内果と前脛骨筋腱の間

PE2 : 前脛骨筋腱の上方 (三角靭帯脛舟部上)

PE3 : 前脛骨筋腱の下方 (内側楔状骨周囲)



CP1 : 鼻翼底部

CP2 : 鼻唇溝の中間

CP3 : オトガイ筋と下唇下制筋上

CL : 胸鎖乳突筋の胸骨腱の内側部

HU : 大胸筋収束部 (筋腱移行部の近位)

CU : 屈筋群の腱上 (内側上顆の高さ)

CA1 : 長掌筋腱と橈側手根屈筋腱の間 (前腕遠位1/3)

CA2 : 長掌筋腱の内側および外側

DI : 小指球の基部

CX : 内転筋群の付着部上 (恥骨下枝に対して)

GE1 : 縫工筋と内側広筋の間の溝

GE2 : 内側側副靭帯周囲の裂隙上

GE3 : 鵞足腱の間

TA1 : 脛骨後内側縁の後方 (下腿遠位1/3)

TA2 : 脛骨後内側縁の後方

後方-外方筋膜配列 (RE-LA) 【CF】

SC1 : 乳頭線上の僧帽筋前縁

SC2 : 肩鎖靭帯上 (棘上窩の外側部)

HU : 三角筋後部線維上 (1/2遠位)

TH : 肩甲骨内側縁と僧帽筋下縁の交点の領域

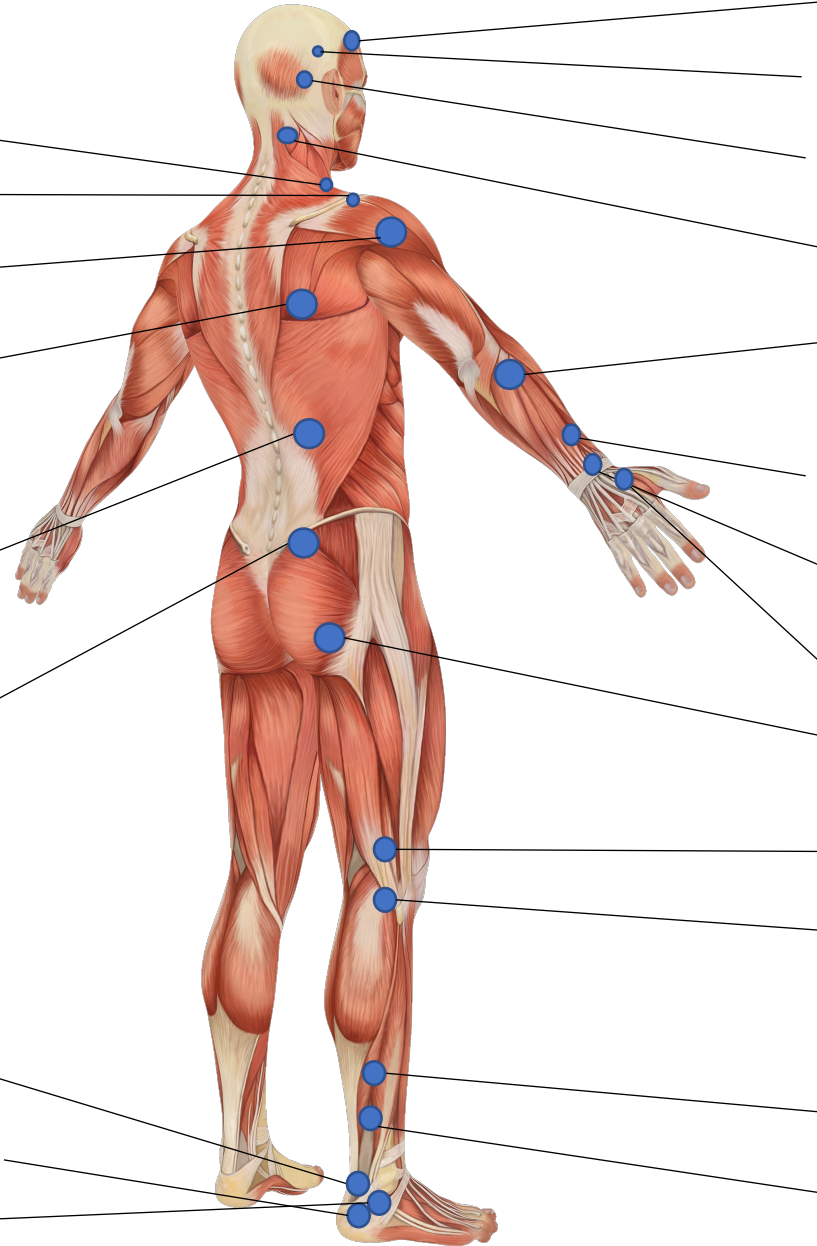
LU : 腸肋筋の肋骨付着部上 (T12-L1の高さ)

PV : 仙腸関節の外側縁 (PSISの外方)

PE1 : 外果とアキレス腱の間 (踵骨上縁上)

PE2 : 踵骨の外側縁上 (アキレス腱付着部の高さ)

PE3 : 踵腓靭帯上



CP1 : 側頭筋の前縁

CP2 : 頭頂と耳軸を結ぶ線の中点

CP3 : 外後頭隆起と耳輪の頂点を結ぶ線の中点

CL : 僧帽筋と板状筋の間の溝 (C2-3の高さ)

CU : 橈側手根伸筋の後方の溝
(外側上顆と肘頭との間の溝の遠位)

CA1 : 母指伸筋および母指外転筋の近位
(前腕遠位1/3)

CA2 : 母指伸筋および母指外転筋の遠位

DI : 長母指伸筋腱と短母指伸筋腱の間
(タバコ窩内)

CX : 坐骨結節の外側面

GE1 : 大腿二頭筋の内側部で腸脛靭帯の後方

GE2 : 腓腹筋外側頭上 (腓骨頭の高さ)

TA1 : アキレス腱と腓骨の間の領域
(下腿遠位1/3)

TA2 : アキレス腱と腓骨の間の領域
(長腓骨筋上)

後方-内方筋膜配列 (RE-ME) 【CF】

SC1 : 小菱形筋の腱上 (肩甲骨内側縁の上部)

SC2 : 棘上窩中央部

TH1 : 棘突起と起立筋の間 (T2-3の高さ)

TH2 : 棘突起と起立筋の間 (T4-6の高さ)

TH3 : 棘突起と起立筋の間 (T7-11の高さ)

LU1 : 棘突起と起立筋の間 (L1-2の高さ)

LU2 : 棘突起と起立筋の間 (L3-4の高さ)

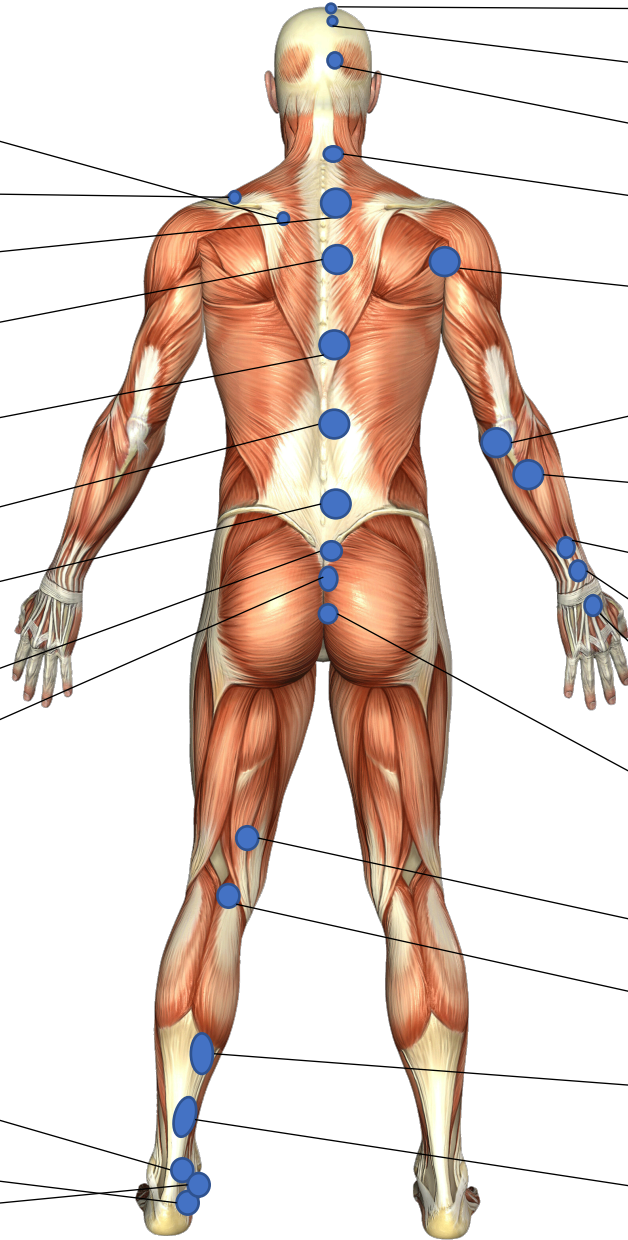
PV1 : PSISと仙骨結節の間の溝

PV2 : 仙骨後面 (遠位部)

PE1 : 内果とアキレス腱の間 (踵骨上縁)

PE2 : アキレス腱付着部の内側 (踵骨上)

PE3 : 内果の直下



CP1 : 前頭筋の起始部上 (冠状縫合の前方)

CP2 : 頭頂部の後方

CP3 : 外後頭隆起と頭頂部の中間

CL : 棘突起と起立筋の間 (C4周囲)

HU : 広背筋 / 上腕三頭筋長頭 / 大円筋の交点

CU1 : 上腕三頭筋腱の内側部 (尺骨溝の近位)

CU2 : 尺側手根伸筋の起始部上
(内側上顆と肘頭との間の溝の遠位)

CA1 : 尺側手根伸筋と小指伸筋の間
(前腕遠位1/3)

CA2 : 尺側手根伸筋と小指伸筋の間
(CA1より遠位)

DI : 総指伸筋腱と小指伸筋腱の間 (手根部)

CX : 大殿筋尾骨部線維上 (尾骨の外側)

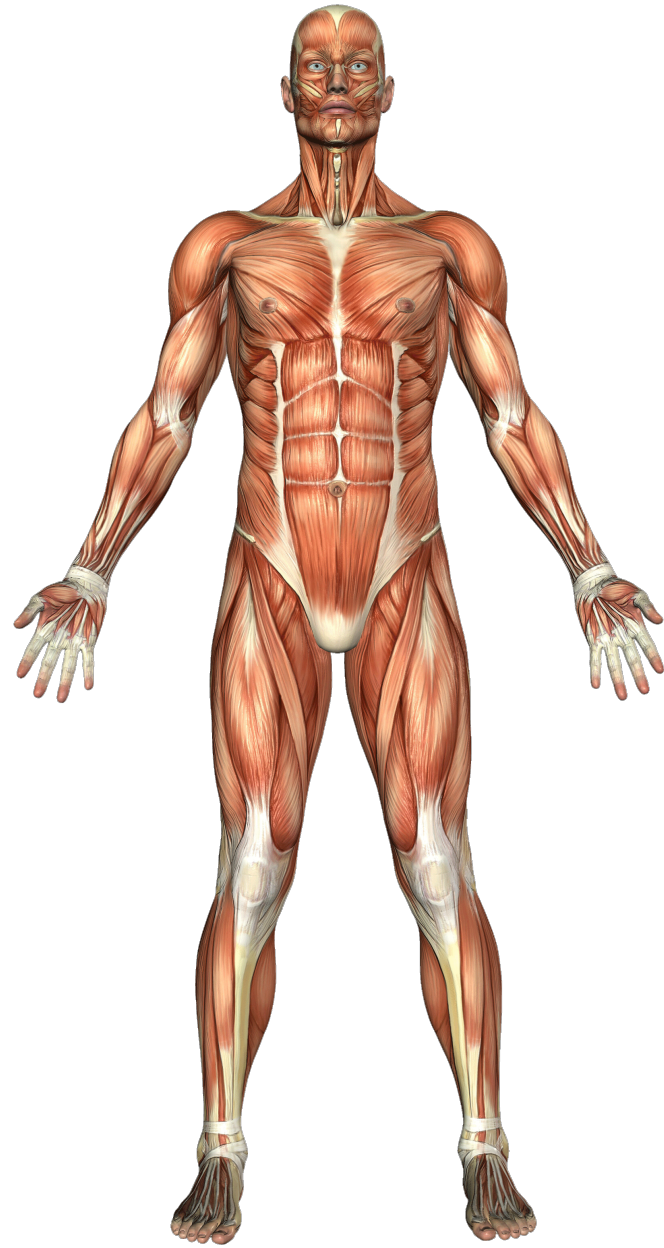GE1 : 半腱様筋と半膜様筋の間 (大腿遠位1/3)

GE2 : 腓腹筋内側頭の腱上 (腓骨頭の高さ)

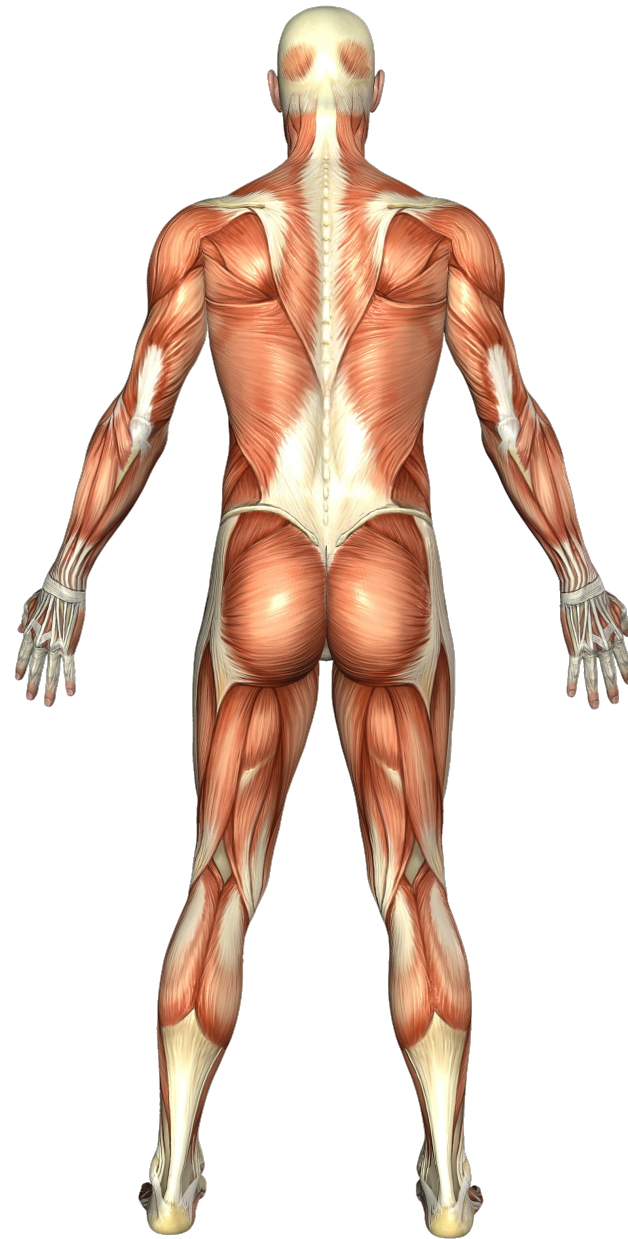TA1 : 腓腹筋内側頭の筋腱移行部の下方
(アキレス腱の後内側部)

TA2 : アキレス腱の後内側部
(アキレス腱遠位1/2)

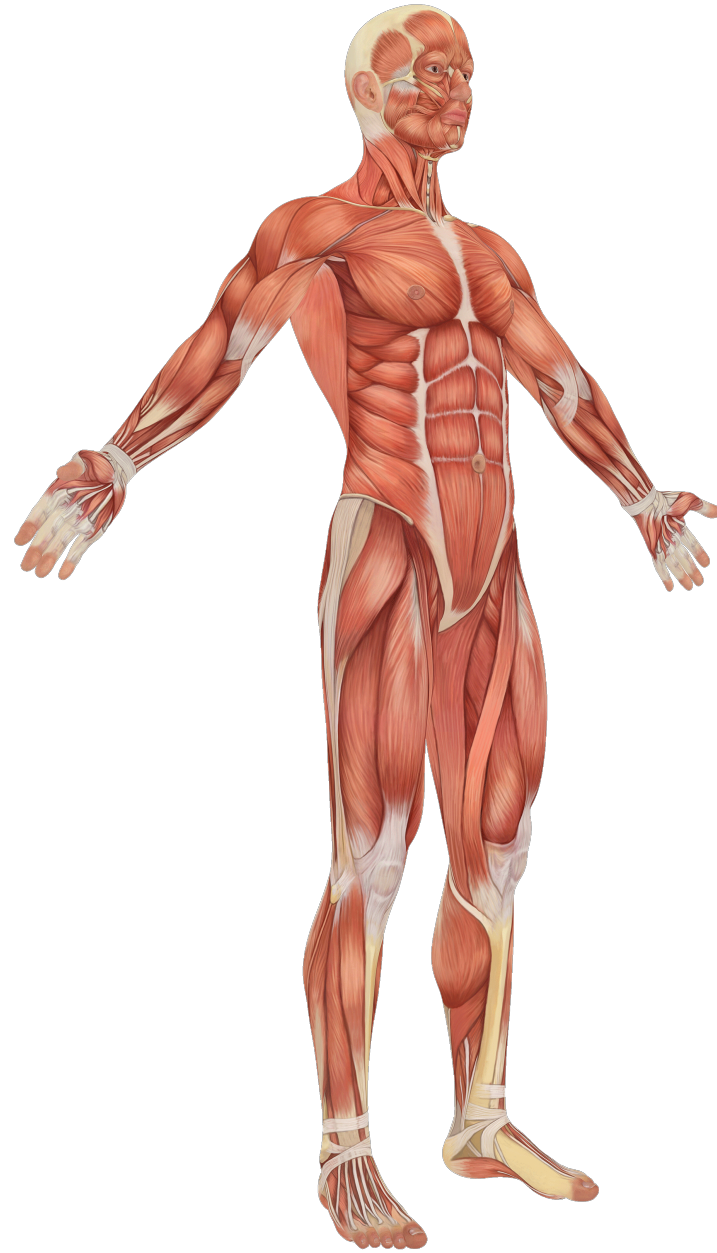【暗記用】



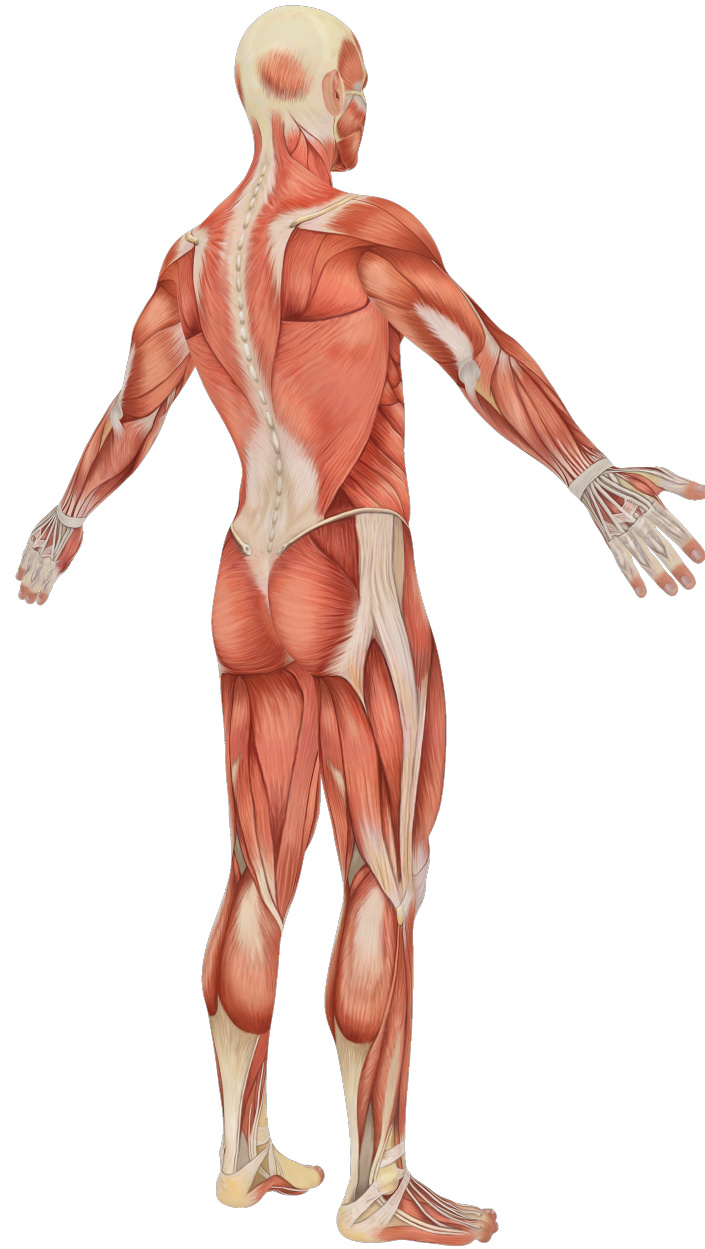【暗記用】



【暗記用】



【暗記用】



N°	Segments		Locat	Side	Durat (acu-1°)	T/?	VRS (n-M)	Rec/con	Painful Movements:				Name:							
Si Pa																				
Pa Conc													来店動機:							
Extremit.													Date of Birth:							
													Occupation:							
Pa Prev									Investigations:				Sport:							
Surgery									Medications:											
Trauma									Internal dysf.:											
Fracture									Posture:											
HYP.	A	D	(lt)SAGITTAL(rt)			(lt an)FRONTAL(rt)			(lt)HORIZONTAL (rt)			OthersMoVe:								
SEGMENTS		ANTE		RETRO		MEDIO		LATERO		INTRA		EXTRA								
MO VE													AN-ME		RE-LA		RE-ME		AN-LA	
													lt	rt	lt	rt	lt	rt	lt	rt
PA VE																				
TREA c																				
																		Now		
													Outcom	2° treat						

Sipa:主訴 (疼痛部位) Rec/con:時々/常時 Paconc:随伴性疼痛 (主訴以外の痛み) PaPrev:過去の痛み
Duration:期間 Extremit:末端の症状 (CP,DI,PE) investigations:検査 medivcations:内服 internal dysf:内部障害
Posture:姿勢 occupation:仕事 move:運動検証 PAVE:触診検証 TREA date:治療データ outcom:結果

N°	Segments		Locat	Side	Durat (acu-1°)	T/?	VRS (n-M)		Rec/con	Painful Movements:								Name:					
Si Pa																							
Pa Conc																		来店動機:					
Extremit.																		Date of Birth:					
																		Occupation:					
Pa Prev										Investigations:								Sport:					
Surgery										Medications:													
Trauma										Internal dysf.:													
Fracture										Posture:													
HYP.	A	D	(lt)SAGITTAL(rt)				(lt an)FRONTAL(rt)				(lt)HORIZONTAL (rt)				OthersMoVe:								
SEGMENTS			ANTE		RETRO		MEDIO		LATERO		INTRA		EXTRA										
MO VE															AN-ME		RE-LA		RE-ME		AN-LA		
															lt	rt	lt	rt	lt	rt	lt	rt	
PA VE																							
TREA c																							
																						Now	
																						Outcom	2° treat

PaPrevious (既往歴：現在からさかのぼった期間 ◯d, ◯w, ◯m, ◯y 治癒に要した期間：◯dd, ◯ww, ◯mm, ◯yy)

時期



症状

